Pathologisches Institut der Universität zu Breslau
(Direktor: Prof. Dr. Henke.)

Primäres Carcinom der Trachea

Inaugural-Dissertation

zur
Erlangung der Doktorwürde in der Zahnheilkunde
der Hohen Medizinischen Fakultät
der Schlesischen Friedrich-Wilhelms-Universität
zu Breslau
vorgelegt von

Karl-Heinz Teuber
Zahnarzt.

Breslau 1933

Spezialdruckerei für Dissertationen Dr. Hermann Eschenhagen, KG., Ohlau i. Sch.

Gedruckt mit Genehmigung der Medizinischen Fakultät der Universität Breslau.

I. Referent: Privatdozent Dr. Silberberg,
II. Referent: Professor Dr. Henke.

R. UNIV. BIBLIOTHEEK LEIDEN

MEINEN LIEBEN ELTERN

IN DANKBARKEIT

Digitized by the Internet Archive
in 2026

https://archive.org/details/IA41548605_0132

1.

Schrifttum

Das primäre Carcinom der Trachea gehört zu den ausgesprochenen Seltenheiten krankhaften Geschehens. Ein Beweis hierfür ist darin zu erblicken, daß einschlägige Veröffentlichungen nicht oft zu finden sind, obgleich nahezu jede Einzelbeobachtung im Schrifttum niedergelegt oder kurz mitgeteilt ist. C. Hart und E. Mayer stellten im Handbuch der speziellen pathologischen Anatomie und Histologie von Henke und Lubarsch im Jahre 1928 seit der Beobachtung von Rokitansky ungefähr 50 Fälle zusammen. Diese Zahl ist ungemein gering bei einem Vergleich z. B. mit dem primären Carcinom der Leber oder Niere, das ebenfalls nicht gerade häufig ist. Es ist bezeichnend für die Seltenheit des primären Luftröhrenkrebses, daß in neuerer Zeit bei einer kritischen Sichtung der Einzelfälle durch Heymann die Gesamtzahl der Beobachtungen auf 33 zusammengeschrumpft ist. Diese auffallende Tatsache ist damit zu erklären, daß nur solche Fälle als primäres Trachealcarcinom angesprochen werden dürfen, bei denen ein Ausgangspunkt von Nachbarorganen mit Sicherheit ausgeschlossen werden kann. Bestehen irgendwelche Beziehungen zu anliegenden Organen, so muß untersucht werden, ob die Neubildung nach der Luftröhre fortgeleitet, also als sekundär anzusprechen ist. Selbstverständlich fallen derartige Fälle als primäre Gewächse der Trachea aus.

Ein Uebergreifen des Krebses von Nachbarorganen auf die Luftröhre ist freilich öfters zu beobachten. Es handelt sich hierbei um Weiterwachsen in der Kontinuität oder Durchbruch insbesondere von Geschwülsten der Speiseröhre, des Kehlkopfes, der Bronchien und der Schilddrüse in die Luftröhre. Vor allem kann ein Larynxcarcinom vom unteren Kehlkopfabschnitt auf die Trachea übergreifen, ein Speise-

röhrenkrebs die Trachea durchbrechen; Schilddrüsencarcinome besitzen bekanntlich in hohem Maße die Neigung, destruktiv in die Nachbarschaft hineinzuwuchern. Zieht man diese Feststellungen in Betracht, so ergibt es sich, daß makroskopische Untersuchungen allein nicht immer einen Entscheid darüber bringen werden, ob ein kleines Gewächs der Nachbargewebe als Primärtumor ausgeschlossen werden kann, vielmehr werden genaue histologische Untersuchungen erhärten müssen, daß einzig und allein die Luftröhre als Ausgangspunkt der Geschwulst anzusprechen ist.

Manche Autoren suchen vom Standpunkt der Reiztheorie aus eine Erklärung für die geringe Disposition der Luftröhre zur Entwickelung von Neubildungen: die Trachea sei ein einfaches glattes Rohr, das nur der Luftpassage diene, also chronischen Reizen weniger ausgesetzt sei, als der weit komplizierter gebaute und Reizungen verschiedenster Art leicht zugängliche Kehlkopf. Diese Erklärung erscheint gesucht, denn die Verhältnisse bei den Bronchien liegen gleich, und doch erkranken die Bronchien im Gegensatz zur Trachea erfahrungsgemäß öfter an bösartigen Gewächsen.

Ein primäres Carcinom der Trachea wurde früher überhaupt in Abrede gestellt. Langhans beschreibt den ersten Fall im Jahre 1871. Die Seltenheit illustriert die Feststellung von v. Bruns, daß auf 300 Larynxtumoren nur 7 Trachealtumoren kamen.

Zu den 33 übrig bleibenden, oben erwähnten Fällen kommen noch die von Onodi, Adam, Claus, Hamacher und Gluck hinzu. Außerdem 10 Fälle, die E. Fraenkel selbst beobachtet hat. Seit dem Abschluß der Abhandlung von Hart-Mayer sind in den letzten vier Jahren im ganzen drei weitere Fälle zugängig geworden, die A. Noehren und Cl. Kummer, B. Stenström, d'Aunry und Zöller veröffentlicht haben.

Noehren und Kummer sahen bei einem 36jährigen Mann den Tumor von der Schleimhaut der Trachea ausgehen; er hatte auf die benachbarten Lymphknoten und vor allem auf das Mediastinum, aber auch auf den Herzbeutel übergegriffen. Nach dem mikroskopischen Befund handelte es sich um ein von der Schleimhaut der Trachea ausgehendes Zylinderzellencarcinom.

Stenström beobachtete bei einem 64jährigen Mann erst neun Monate vor dem Tode Stimmveränderung und Husten. Laryngoskopisch stellte man eine linksseitige Deviation und Unbeweglichkeit des rechten Stimmbandes fest. Die Röntgendiagnose lautete: Aortitis. Die pathologisch-anatomische Untersuchung ergab ein Trachealcarcinom, welches den Nervus recurrens dexter komprimiert hat. Die Oesophagusschleimhaut war normal. Der Verfasser nimmt mit einer gewissen Wahrscheinlichkeit an, daß das Carcinom von den Schleimdrüsen der Trachea ausgegangen ist. Der histologische Bau des Tumors erinnerte an den eines Basalzellenkrebses. Für eine einwandfreie histogenetische Beurteilung fällt dieser Fall deshalb aus, weil nach der eigenen Angabe des Verfassers der Ausgangspunkt nur als „wahrscheinlich" angegeben werden kann.

Häufigkeit und Vorkommen.

Der primäre Luftröhrenkrebs ist bei Männern weit häufiger als bei Frauen. Das höhere Lebensalter, zwischen dem 40. und 65. Jahr, ist bevorzugt. Er kommt aber auch im jugendlichen Alter vor. Heymann und Oestreich teilen je eine Beobachtung bei einem 26jährigen Mann und bei einer 28jährigen Frau mit.

Die Geschwulst sitzt mit Vorliebe im unteren Teil der Trachea dicht oberhalb der Bifurkation oder in ihrer Nähe. Unter den von Kaunitz im Jahre 1912 zusammengestellten Fällen hatte das Carcinom 17mal im mittleren und 18mal im unteren Drittel seinen Sitz.

Der Luftröhrenkrebs pflegt sich im allgemeinen auf die Wand der Trachea zu beschränken und zeigt keine Neigung zu ringförmiger Ausbreitung. Die Vorderwand der Trachea bleibt meistenteils verschont. Relativ lange Zeit bleibt das Wachstum des Carcinoms auf die Trachea beschränkt, nicht selten sogar während des ganzen Verlaufs der Erkrankung. Bei zahlreichen Fällen stellen autoptische Befunde die Unversehrtheit der Nachbarorgane fest. Andererseits kann die Neubildung die Trachealwand durchwachsen und das peritracheale Gewebe durchsetzen. (Onodi). Es kommt dort zur Bildung von Tumoren, die sogar Faustgröße erreichen

können. (Fraenkel-Oestreich). In erster Linie dringt der Krebs gegen den Oesophagus vor, verwächst mit ihm und kann dessen Lumen zusammendrücken, ohne die Speiseröhrenwand zu durchbrechen. (Oestreich). v. Bruns berichtet über das Einwachsen der Geschwulst in die Schilddrüse. Dieser Beobachtung kommt wenig Beweiskraft zu, da umgekehrt der Einbruch eines Schilddrüsencarcinoms in die Trachea das weit häufigere Vorkommnis darstellen dürfte. Ist erst einmal ein Einbruch in ein anderes Organ erfolgt, so wird es meist unmöglich sein, zu entscheiden, wo der Primärtumor saß. Auch klinische Beobachtungen werden dann nicht weiter führen. In Anbetracht der Seltenheit eines primären Trachealcarcinoms wird man mit größter Wahrscheinlichkeit die Geschwulstbildung im Nachbarorgan als primäres Blastom ansprechen müssen, zumal ja gerade Speiseröhren-, Schilddrüsen-, Kehlkopfkrebse usw. häufig sind und Durchbruchstendenzen aufweisen.

Metastasen in entfernteren Organen des Körpers sind sehr selten. E. Fraenkel hat sie bei 10 eigenen Fällen des öfteren beobachtet. Virchow-Gerhardt sahen Metastasen in der Lunge, Reiche in der Nebenniere, Hinterstoißer einmal in der Endphalanx des rechten Ringfingers.

Husten und Atembeschwerden stehen im Vordergrund der klinischen Erscheinungen.

Makroskopisches Verhalten.

Bei einem Ueberblick über die makroskopische Beschaffenheit der Geschwülste sind folgende Formen des Luftröhrenkrebses festzustellen:

1. Diffuse krebsige Infiltration der Mucosa und Submucosa oder auch der ganzen Trachealwand bei Zerstörung des Gewebes bis auf die Knorpelringe. Die Lichtung der Luftröhre wird ringförmig verengt; die warzigen Geschwulstmassen besitzen die Neigung, zu zerfallen und einen geschwürigen Krater zu bilden. (Langhans, Fischer, Hinterstoißer, Onodi). E. Fraenkel fand diese Form am häufigsten. Kaufmann sah bei einem 50jährigen Mann eine fast hühnereigroße Höhle, die sich auf die ad-

härente rechte Lungenspitze ausgebreitet hatte; die Lymphknoten waren krebsig durchsetzt; es bestanden nur geringe Stenoseerscheinungen und inspiratorischer Stridor, da die Geschwulst vor allem Tiefenwachstum zeigte. Das Gleiche gilt von einer Beobachtung Simmels. Hier fand sich ebenfalls keine Verengerung, sondern nur eine sackförmige divertikelartige Erweiterung des obersten Trachealabschnittes im Bereich der krebsig zerfallenen Pars membranacea. Diese Form der Gewächsbildung hat die Tendenz, sich flächenhaft auszubreiten. Ein Fall von Langhans gewinnt dadurch an Interesse, daß die Neubildung bis in die Bronchien weiterwuchs. Sie begann an der Bifurkationsstelle. Auf der hinteren und unteren Seite der Trachea saßen halbkugelige, glatte oder leicht höckerige bis 7 mm hohe Knoten mit breiter oder etwas eingeschnürter Basis, die sich bis in die Bronchien zweiter Ordnung ausdehnten. Freilich bleibt bei derartigen Fällen zu erwägen, ob ein an und für sich häufigeres Bronchialcarcinom kontinuierlich in die Trachea weiter gewachsen ist. Diese Wahrscheinlichkeit ist größer.

2. Umschriebenes, knolliges, weit in das Lumen vorspringendes Carcinom, also Wachstum über das Niveau hinaus. (Adam). Bei diesen Fällen werden naturgemäß Stenoseerscheinungen klinisch im Vordergrund der Symptome stehen. Oestreich hat eine solche pflaumengroße, dicht oberhalb der Bifurkation sitzende Geschwulst gesehen.

3. Eine unregelmäßige, höckerige und knollige Art, die gewissermaßen durch eine Konfluenz vielfacher Einzelknoten entsteht. Die einzelnen Knoten werden bis haselnußgroß und können sich über eine große Anzahl von Knorpelringen ausdehnen. v. Bruns sah einen solchen Tumor die hintere Wand in einer Ausdehnung von 11 Trachealringen einnehmen. Die Oberfläche der Geschwulst war mitunter papillär und zugleich meist mehr oder weniger deutlich gestielt.

4. Ausgesprochen papilläre Tumoren mitunter mit deutlicher Stielbildung. Bei Kaunitz und Koschier trat das Carcinom als pilzförmiges Gebilde auf. Schrötter beobachtete ein über einen großen Teil der Trachea ausgebreitetes Carcinom mit rein papillären Excrescenzen, so daß das Lumen mit papillomatösen Massen völlig ausgefüllt war. (v. Bruns). Bei dieser Gruppe muß eine bösartige Entartung benigner Papillome in Erwägung gezogen werden,

wie sie in der Mamma und den Eierstöcken charakteristisch ist.

5. Bildung dünngestielter polypöser Krebse. Sie sind äußerst selten. Hart und Mayer haben drei von Proebsting, Schmidt und Oppikofer beschriebene Fälle gesammelt.

Bei einer näheren Durchsicht erweist sich flächenhaft krebsiges infiltratives Wachstum und Knollenbildung am häufigsten; seltener sind gestielte, papilläre und polypöse Carcinome.

Histogenese.

Die Histogenese der Trachealcarcinome lehrt das Vorkommen von

1. Zylinderzellen-,
2. Plattenepithelkrebsen,

von denen die Zylinderzellenkrebse häufiger vorkommen.

1. Die Entstehung von Zylinderzellenkrebsen ist ohne weiteres verständlich; sie gehen entweder vom zylindrischen Deckepithel der Schleimhaut aus oder sie stammen von den unter der Schleimhaut gelegenen Drüsen. (Langhans, Hamacher, Schim-izi-Ziba). Die von der Schleimhaut ausgehenden Gewächse zeigen im mikroskopischen Bild unregelmäßig angeordnete Züge und Nester indifferenter hoher Zylinderzellen, die dicht beisammen liegen und von einem mehr oder weniger stark entwickelten Zwischengewebe begleitet werden. Wünschenswert aber wird es alle Mal sein, die Randpartien zum normalen Gewebe zu untersuchen, um den Beginn der Krebswucherung zu fassen. Man dürfte dann verhältnismäßig einfach den Ausgang und die Herleitung vom Deckepithel feststellen.

Die von den submucösen Schleimdrüsen sich entwickelnden Gewächse lassen in ihren reinsten Formen drüsigen Bau erkennen. Man wird dann unregelmäßige in die Tiefe destruktiv wachsende Epithelformationen finden, die sich in Drüsenform anordnen und in ihren reinsten Typen die Struktur eines Carcinoma adenoides erkennen lassen. Freilich werden sich die drüsigen epithelialen Verbände auflösen, und dysplastisch medulläre Wachstumsformen werden das Ergebnis dieses Prozesses sein. Bei adenoidem Bau ist der

Ausgangspunkt leicht zu bestimmen. Zumeist sind medulläre und adenoide Wuchsformen verbunden. Dann ist der Ausgangspunkt von den Drüsen auch noch zu erweisen. Bei reinem medullären Bau wird man Schwierigkeiten haben, den Ausgangspunkt mit wünschenswerter Sicherheit zu klären. In solchen Fällen muß man weiterhin beachten, daß auch eine Wucherung von den Schleimdrüsen nach der Oberfläche erfolgen kann, wie umgekehrt die Deckzellenkrebse in die Schleimdrüsen einwachsen können. Dann wird man eben versuchen müssen, durch eine systematische histologische Untersuchung, den gewünschten Entscheid zu erbringen.

Unter 10 Beobachtungen fand E. Fraenkel 8mal Mischformen, also Fälle, bei denen z. T. medulläre Formen, z. T. solche mit adenomatösem Charakter vorlagen.

2. Als Ausgangspunkt der meist nicht oder wenig verhornenden Plattenepithelkrebse (Reiche, Kaunitz u. a.) nimmt man entweder eine durch chronische Reizungen bedingte Metaplasie des Zylinderepithels im Sinne der Reiztheorie oder congenital versprengte Plattenepithelinseln im Sinne der Cohnheimschen Theorie von der embryonalen Keimversprengung an. (Hart, Mayer, Kaufmann). Hart und Mayer erkennen ortsfremde Epitheldifferenzierung in der Trachea tatsächlich an. Doch wird man einer Keimversprengung viel mehr Wahrscheinlichkeit beimessen. Eine Abschnürung von Oesophagusepithel, wie sie Schridde annimmt, würde den Sitz der Geschwulst in der Nähe, beziehungsweise an der Bifurkation leicht erklären. (Reiche, Kaunitz). Außerdem besteht die Möglichkeit, daß vom Epithel tracheoösophagealer Fisteln abgesprengte und isolierte Nester und Cysten bösartig entarten und unumschränktes Wachstum annehmen können. v. Bruns schenkt diesen Betrachtungen um so mehr Aufmerksamkeit, als nach seiner Meinung chronische Reizwirkung in der Aetiologie der Luftröhrenkrebse keine wesentliche Rolle spielt. Er führt in einem Falle die Entstehung der Neubildung mit größter Wahrscheinlichkeit auf eine krebsige Entartung von in das Luftröhrengewebe eingesprengtem Schilddrüsengewebe zurück. Die Lichtung der Trachea war fast völlig von knolligen Wucherungen, die von der hinteren Wand ausgingen, erfüllt. Die histologische Untersuchung durch v. Baumgarten ergab ein adenoides, alveolär gebautes

Carcinom. Vielfach sind die plattgedrückten, nur undeutlich als Epithelien erkennbaren Zellen durch hyaline Massen derart auseinandergedrängt, daß sie ein die letzteren umspannendes Netzwerk darstellen. Außerdem fanden sich vielfach wirkliche Hohlräume von verschiedener Größe mit hyalinem Inhalt; der Mantel dieser Hohlräume wurde von einer einfachen oder mehrschichtigen Lage epithelialer Zellen gebildet. v. Baumgarten sprach auf Grund der histologischen Untersuchung die Vermutung aus, daß die Geschwulst durch eine Entartung intratrachealen Schilddrüsengewebes hervorgegangen sei. Im Fall von Birscher war der Kehlkopf und der obere Teil der Trachea von Granulationsgewebe ausgefüllt. Zwischen diesen Massen fiel ein alveolär gebautes, zylinderzelliges Carcinom mit Kolloidkugeln in den Hohlräumen auf. Die Schilddrüse stand mit der Luftröhre nicht in Verbindung, so daß ein Einwuchern eines primären Schilddrüsencarcinoms nicht in Frage kommt.

Heymann erwähnt jüngstens einen weiteren, noch nicht veröffentlichten Fall; intratracheal versprengtes Schilddrüsengewebe führte durch Entartung zur Carcinomentwickelung.

Eigene Beobachtung.

Es handelt sich um den 57jährigen P. H. Der Fall wurde in der Chirurgischen Klinik, Hals-, Nasen-, Ohren Klinik und dem Pathologischen Institut der Universität Breslau beobachtet und von Priv.-Doc. Dr. M. Silberberg am 23. I. 31 in der Schlesichen Gesellschaft für Vaterländische Kultur demonstriert und diskutiert.

Krankheitsverlauf.

Auszug aus dem Krankenblatt, für dessen Ueberlassung ich Herrn Prof. Dr. Hinsberg danke.

Vorgeschichte: In der Chirurgischen Klinik wurde wegen Atemnot die Entfernung des rechten Schilddrüsenlappens vorgenommen.

25. 6. 30. Der Patient wurde in der Medizinischen Klinik wegen geringen Stridors untersucht. Es bestand eine rechts-

seitige Recurrensparese. Nach Ansicht der Medizinischen Klinik Verdacht auf Bronchialcarcinom, von dem röntgenologisch nicht viel sichtbar sein soll. Der Stridor nahm in letzter Zeit zu. Die Ueberweisung des Patienten in die Hals-, Nasen-, Ohren Klinik wurde erforderlich. Eine am Abend des 24. 6. 30 vorgeschlagene Tracheotomie wurde zunächst abgelehnt. Erst am Vormittag des 25. 6. 30 kommt der Patient in decrepidem und dyspnoischem Zustand in die Klinik. Eine Organuntersuchung findet nicht mehr statt, da der Patient sofort zur Tracheotomie gebracht wird.

Operationsbefund: Tracheotomie in Lokalanaesthesie. Schnitt in der Medianebene. Das Präparieren auf die Trachea zu ist sehr schwierig, da man durch ein dickes Narbengewebe, das von der früheren Strumektomie herrührt, hindurch muß. Eröffnung der Trachea. Beim Einführen einer langen Kanüle entleert sich plötzlich unter starkem Druck Eiter. Tamponade, Verband.

Ueber den Tumor selbst wird in der Krankengeschichte nichts erwähnt.

26. 6. 30. Temperatur zwischen 38° und 39°. Keine Nachblutung. Patient hat noch viel eitrigen Schleim ausgehustet. Atmung unbehindert.

30. 6. 30. Allgemeinbefinden schlecht. Patient klagt über Schmerzen in der linken unteren Rippengegend. Interne Untersuchung: Pleurametastasen links.

4. 7. 30. Temperatur unverändert hoch. Täglicher Kanülenwechsel. Patient bekommt ausreichend Luft. Atmung jedoch infolge Lungenmetastasen erschwert.

10. 7. 30. Seit drei Tagen täglich Schüttelfrost. Temperaturunterschiede von 6°. Atmung erschwert, pulmonal bedingt; Trachea frei.

11. 7. 30. Atmung frei. Allgemeiner Körperverfall. Sensorium ab Vormittag getrübt. Herzschwäche. Exitus letalis.

Sektionsprotokoll: Die Obduktion wurde am 12. 7. 30 vom Priv.-Doc. Dr. M. Silberberg im Pathologischen Institut der Universität Breslau (Hauptbuch: 64/30 N. I.) vorgenommen.

Leiche eines abgemagerten Mannes, Totenstarre vorhanden, Totenflecke in den abhängigen Partien. In der rechten Halsseite vernarbte Operationswunde. In der Mittellinie Eröffnung der Trachea, eingelegte Kanüle. Zwerchfellstand

bdsts.: 5. I. K. R. Aortenintima zeigt lipoide Einlagerungen. Herzbeutel: spiegelnd glatt. Größe des Herzens entspricht der Faust der Leiche. Herzklappen intakt. Herzmuskel braunrot. Pleura glänzend. Von der Schnittfläche der Lungen entleert sich massenhaft schaumige Flüssigkeit. Besonders in den Unterlappen, aber auch sonst allenthalben, finden sich wie gekörnt aussehende, graurote Verdichtungsherde über beiden Lungen. Das Mittelfell ist geschwollen, beim Einschneiden entleeren sich reichlich grüngelbe Eitermassen. Die Lymphknoten am Lungenhilus sind markig geschwollen, zerfallen, eitrig. An der Innenfläche der Rippen, etwa in Höhe der 8. Rippe links, findet sich ein eitriger, etwa apfelgroßer Herd, der sich abhebt und vorbuckelt. Beim Einschneiden entleert sich Eiter. Geschwulstmassen sind nicht festzustellen. Bei Herausnahme stellt man fest, daß der rechte Schilddrüsenlappen fehlt. (operativ entfernt). Speiseröhre: überall glatte Schleimhaut, nicht verdickt, nicht verengt. In der Mittellinie der Trachea offene Schnittwunde. Dicht darunter, ungefähr 3—4 cm unterhalb der Tracheotomieöffnung findet sich eine vollkommen zerfallene, markig weiße, erhabene Geschwulst mit wallartigen Rändern, von nahezu Handtellergröße. Der Tumor geht von der Trachealschleimhaut aus und zieht sich in einer Länge von ungefähr 7 cm und in einer Breite von 4—5 cm bis fast zur Bifurkationsstelle herab. (Abbild. 1.) Zungengrund glatt, Tonsillen zerklüftet, mandelgroß. Situs der Bauchorgane normal; Bauchfell spiegelnd, glänzend. Milz groß, weich. Magenschleimhaut glatt mit zähhaftendem Schleim bedeckt. Duodenum frei, Darmschleimhaut überall unversehrt. Serosa glänzend. Gallengänge durchgängig. In der walnußgroßen Gallenblase findet sich dunkle, gelbbraune Flüssigkeit. Bauchspeicheldrüse derb, groß. In der Leber auf der Oberfläche und auf dem Schnitt erbsen- bis kleinapfelgroße, markig weiße Geschwulstknoten, nabelartig eingezogen. Nebennieren zentral zerfallen, schmale Rinde. Nierenkapsel ist leicht abziehbar. Grenze von Rinde und Marksubstanz deutlich. Unter der Oberfläche finden sich erbsengroße mit heller Flüssigkeit erfüllte Hohlräume. Beckenorgane normal. Eröffnung der Schädelhöhle: harte Haut ist gespannt. Die Leptomeningen sind über beiden Convexitäten, aber auch an der Basis des Gehirns mit dicken, grünen Eitermassen erfüllt. In den Ven-

trikeln vermehrte Flüssigkeit. Stammganglien wohl gebaut. Blutpunkte nicht vermehrt. Brücke und verlängertes Mark auf der Schnittfläche ohne Besonderheiten.

Krankheit: Carcinoma tracheae.

Todesursache: Meningitis purulenta.

Befunde: Atherosklerosis — Status post exstirpationem glandulae thyroideae dextrae — Carcinoma tracheae exulceratum — Metastases lymphoglandularum hili pulmonis — Bronchopneumonia duplex. — Mediastinitis purulenta — Abscessus paracostalis — Metastases carcinomatosae hepatis — Cystes renum — Meningitis purulenta.

Ergebnis.

Es handelt sich um eine bösartige zu Metastasen neigende Geschwulst der Luftröhre. Beziehungen zu den Nachbarorganen bestehen nicht. Der Untersuchungsbefund der operativ entfernten Schilddrüse muß nochmals epikritisch betrachtet werden, ebenso muß eine eingehende histologische Untersuchung der Luftröhrengeschwulst erfolgen.

Mikroskopische Untersuchung.

Die nochmalige Untersuchung der in der Chirurgischen Klinik operativ entfernten Schilddrüse ergab keinen Anhalt für maligne Struma. Man sieht durchweg kleine und mittelgroße Hohlräume, die mit hartem Kolloid erfüllt sind und niedrige Epithelien aufweisen. Es sind keinerlei Anzeichen für Basedow vorhanden. Des weiteren wurden besonders Teile im Bett und Umgebung des exstirpierten Schilddrüsenlappens untersucht sowie der erhaltene Schilddrüsenlappen. Ebenso erfolgte eine mikroskopische Untersuchung der Speiseröhrenschleimhaut und der Luftröhre. Von dieser wurden verschiedene Teile eingelegt.

1. Grenze zwischen Geschwulst und unversehrter Schleimhaut der Trachea.
2. Aus den Weichteilen links und rechts von der Geschwulst.
3. Lymphknotenmetastasen.

4. Grenzbezirke von den Nachbarorganen, insbesondere von Schilddrüse und Speiseröhre.

Zur Gewebsuntersuchung wurde das Material in Paraffin eingebettet und den üblichen Methoden entsprechend wurden Färbungen mit Haematoxylin-Eosin und nach van Gieson angefertigt.

Untersuchungsbefund.

1. Primärtumor:

Bei schwacher Vergrößerung (Abb. 2) sieht man, daß das geschichtete Epithel an der Grenze vom Normalen zum Kranken durchbrochen wird. Man stellt hier weit in die Tiefe reichend in Zügen und Nestern angeordnete, dicht beieinander gelagerte Zellen fest. Zwischen ihnen finden sich feine bindegewebige Züge; zum Teil zwischen der Zellbrut mit Eosin gleichmäßig rot gefärbte strukturlose Massen. Die Zellvermehrung reicht weit in die Tiefe bis zum Trachealknorpel, dessen Grenzen im allgemeinen noch nicht überschritten sind. Weiter nach dem Gesunden zu sieht man unversehrtes Deckepithel; unter diesem erweiterte, mit Blut erfüllte Gefäße; kleinzellige Infiltration im Zwischengewebe. Der darunter liegende Knorpel ist regelrecht gebaut und unversehrt. Die unter dem Epithel liegenden Schleimdrüsen sind überall homolog gebaut, zum Teil erweitert; Geschwulstzelleinlagerungen sind nirgends sichtbar. Nach der Tiefe zu, weit im Gesunden, erkennt man, durch kernarmes Bindegewebe abgegrenzt, ein rundes Lymphknötchen mit runden wohlgebauten Lymphfollikeln und Sekundärknötchen.

Bei stärkerer Vergrößerung (Abb. 3) erkennt man, daß das Epithel, soweit vorhanden, überall ein geschichtetes Plattenepithel ist. Die atypische, weit in die Tiefe reichende Zellbrut erweist sich besonders deutlich bei Einstellung stärkster Vergrößerung als eine Masse unregelmäßiger und dicht beieinander liegender epithelialer Zellelemente, zum Teil aus hohen pallisadenförmig angereihten Elementen mit großem ovalen und spindeligen Kern und hellem rosa gefärbten Protoplasma. Während hier unzweifelhaft epitheliale Zellen vorliegen, die in walzenförmiger Form direkt den Eindruck von Zylinderepithel erwecken, sieht man an anderen Stellen dicht nebeneinander liegende Zellformationen, die zum Teil

spindelförmig sind und als Ausdruck verwilderten Wachstums verklumpt sind. (Dysplasie-Henke, Anaplasie-Hansemann, Kataplasie-Beneke.)

Nebenher fallen Kernteilungsfiguren auf in Formen von Monastern und Diastern. In wieder anderen Gebieten zeigen die epithelialen Zellwucherungen Anordnung nahezu, wie ein Lumen zwischen sich fassend, in Drüsenform. Zum Teil erreichen die epithelialen Zellwucherungen die Oberfläche und scheinen direkt vom Deckepithel auszugehen. Die obige Abbildung 3 gibt bei Ca' eine derartige Stelle wieder. Man sieht hier deutlich vorgeschobene Posten, die in direkter Verbindung mit dem Plattenepithel zu stehen scheinen. Indessen fällt es auf, daß in diesen durch die Geschwulstmassen durchsetzten Partien die Schleimdrüsen fehlen. In der Umgebung der geschwulstmäßigen Wucherungen finden sich, besonders bei den vorgeschobenen Posten, Einlagerungen kleinzelliger Infiltrate mit Ueberwiegen von Lymphzellen. An anderen Abschnitten sind verschiedenartige Entzündungen zu sehen, unter denen gelapptkernige Leukozyten überwiegen.

Bei der Untersuchung von Stellen mitten aus dem Tumor heraus erkennt man, daß die epithelialen Zellzüge wahllos unregelmäßig wuchern und besonders dort, wo das Bindegewebe stark entwickelt ist, zusammengedrückt werden und kleiner erscheinen; dort aber, wo die Gewebswiderstände geringer sind, sind die Geschwulstzellen groß und saftreich und lassen eine an den Bau von Drüsen erinnernde Wuchsform erkennen. (Abb. 4.) Da, wo die Wucherung am wildesten und dichtesten erscheint, kann man über einen bestimmten Bau der Geschwulst nichts aussagen. Besonders indifferent erscheinen die Zellen der Neubildung dort, wo sie die gleichmäßig eosinrot gefärbte, feinkörnige Nekrose zwischen sich fassen.

Nach dem vorliegenden Befund handelt es sich demnach unzweifelhaft um ein atypisches, heterologes, destruktiv wachsendes, zur Nekrose neigendes, stark verwildertes epitheliales Gewächs mit Kernatypien und Teilungen, wie sie für eine hohe Wachstumstendenz sprechen. Die Geschwulst erweist sich somit eindeutig als Carcinom.

Während an einzelnen Stellen plattenepithelialer Bau im Sinne eines nicht verhornenden Plattenepithelcarcinoms

vorzuliegen scheint, ist auf Grund genauer mikroskopischer Gewebsanalyse durch Anordnung der Zellen in Drüsenform ein Beweis dafür erbracht, daß es sich um einen Zylinderzellenkrebs handelt, der stellenweise dysplastisch medullären Bau aufweist und stellenweise adenoide Struktur erkennen läßt. Von den Einzelheiten der differentialdiagnostischen Möglichkeiten wird in der epikritischen Besprechung die Rede sein.

Das Oberflächenepithel der Trachea ist, soweit es vorhanden ist, durch den chronischen Reiz der Geschwulst zu Plattenepithel metaplasiert. An geschwulstfernen Partien herrscht zylinderzelliger Bau des Deckepithels, dem Normalen entsprechend, vor.

2. Metastasen:

In den regionären Lymphknoten und übrigen Organen des Körpers (Leber) sieht man fortgeschrittene Zeichen verwilderten Wachstums. Unregelmäßige epitheliale Zellen wachsen nesterförmig und lassen, dicht beieinander gelagert, keinerlei Einzelheiten im Bau erkennen. Man sieht durchweg große saftreiche Zellen mit dunklem, intensiv blau gefärbten Kern und schmalem, rosa gefärbten Protoplasmaleib. Zum Teil fassen die strukturlosen Elemente gleichmäßige Nekrose zwischen sich. Bei der Färbung nach van Gieson erkennt man ein mit dem Säurefuchsin rot gefärbtes, fein septierendes Bindegewebe. Es liegen somit vorwiegend die Wachstumsformen vom medullären Typus des Carcinoms vor. Doch finden sich auch hier, wenn auch seltener, Bezirke, die entfernt adenoiden Bau aufweisen. Das Wachstum in den Metastasen entspricht dem des Primärtumors.

3. Weichteile:

Die Untersuchung der Weichteile neben der Geschwulst zeigt vorwiegend medullären Bau der Wucherung, die bis an die Muskulatur herangeht und hier, um erweiterte Gefäße herum, Zeichen begleitender Entzündung ausweist. Ein schmales bindegewebiges Gerüst septiert die Geschwulst. Zum Teil erkennt man auch hier Bildung fortgeschrittenen, nekrotischen, kernlosen Zerfalls. Der Knorpel erweist sich im allgemeinen regelrecht gebaut; an einzelnen Stellen fallen hellere Partien auf, die den Eindruck beginnender Erweichung

erwecken. Es ist zu bemerken, daß diese Veränderungen mit Vorliebe dort festzustellen sind, wo die begleitende Entzündung vorherrscht.

4. Oesophagus:

Von der Speiseröhre wurden besonders die Stellen untersucht, die der Geschwulst am nächsten lagen. Bereits makroskopisch erwies sich die Schleimhaut intakt und unversehrt. Dementsprechend zeigt das mikroskopische Präparat ein durchweg gleichmäßig gebautes, geschichtetes Pflasterepithel. Die Submucosa und die Muskulatur weisen normale Verhältnisse auf. Geschwulstzelleinlagerungen sind mit Sicherheit auszuschließen.

5. Schilddrüse:

Die verschiedenen Teile vom erhaltenen Schilddrüsenlappen ergeben überall mikroskopisch den gleichen Befund. Selbstverständlich wurden die Präparate in Anbetracht der starken Infiltration der Weichteile einer genauen Durchsicht unterzogen. Die systematische Untersuchung der Präparate zeigt kleinere, mittelgroße, mitunter besonders große mit hartem eosinroten Kolloid erfüllte Läppchen. Das Epithel der Drüsenazini ist niedrig, durchweg regelmäßig gebaut, zum Teil flach, zum Teil kubisch. Das Protoplasma ist hier intensiv rot gefärbt. Der Kern weist ein bis zwei Nucleolen auf und ist mit dichtem Chromatin gefüllt. Im Zwischengewebe finden sich erweiterte, mit Blut erfüllte Gefäße. Vereinzelt ist Auflösung des Kolloids in den Drüsenläppchen festzustellen. Zum Teil erkennt man feine Blasenbildung im Kolloid, sowie vereinzelt Einwanderungen von Phagozyten mit großem, dunkel gefärbten Kern und weitem, hellen Protoplasma. An manchen Abschnitten, besonders in den kleinen Läppchen, ist die Erweichung des Kolloids weiter fortgeschritten, sodaß die Azini im Lumen kein Kolloid aufweisen, nebenher hellen, wässerigen Inhalt erkennen lassen. Hier sind die Epithelien besonders hoch. Einlagerungen von Geschwulstzellen konnten indessen nirgends nachgewiesen werden. Es handelt sich somit um eine Schilddrüse im Zustand einer Wucherung. Die großen Läppchen sind im Sinne kompensatorischer Hypertrophie zu deuten. Trotz einer gewissen Steigerung der Schilddrüsentätigkeit, wofür die Erweichung

und die Verflüssigung des Kolloids und die beginnende Einwanderung von Phagozyten sprechen, sind keinerlei Kennzeichen für eine Basedow-Struma zu gewinnen.

Beurteilung.

Betrachtet man den vorliegenden Befund vom pathologisch-anatomischen Standpunkt, so ist es als erwiesen anzusehen, daß die Geschwulstbildung ihren Ausgang von der Luftröhre genommen hat. Die histologische Untersuchung sämtlicher Nachbarorgane ergibt, daß sie von Geschwulsteinlagerungen frei sind. Oesophagus, Larynx und Bronchien entfallen mit Sicherheit für die Annahme eines Primärtumors.

Was die Schilddrüse betrifft, so läßt sie sich ebenfalls als Primärherd ausschließen. In dem operativ entfernten Lappen steht der Befund einer Kolloid-Struma fest. Im erhaltenen Lappen liegt der einer kompensatorisch hypertrophischen Schilddrüse vor, ohne daß irgendwelche Anzeichen für Bösartigkeit zu gewinnen wären.

Der Ausgang von der Luftröhre steht somit fest. Es ist nunmehr zu entscheiden, einmal, ob ein plattenepitheliales oder ein zylinderzelluläres Carcinom besteht, und zweitens, von wo die Geschwulstbildung ihren Ausgangspunkt genommen hat. Die Gewebsanalyse hat gezeigt, daß es sich um einen Zylinderzellenkrebs handelt, bei dem medulläre Wuchsformen vorherrschen. Daneben finden sich adenoide Zellformationen. Nach diesem Befund handelt es sich um ein Zylinderzellencarcinom.

Hat die Neubildung ihren Ausgang vom Deckepithel oder von den submucösen Schleimdrüsen der Luftröhre genommen? Die Untersuchung der Grenzabschnitte hat im erhaltenen Gewebe am Uebergang zum normalen zylinderzelligen Gewebe geschichtete Plattenepithelien erwiesen, die durch die chronische Reizwirkung metaplastisch entstanden sind. In den geschwulstfernen Abschnitten findet man Zylinderepithel. Das Wachstum des Neoplasma geht von dem submucösen Gewebe an das Deckepithel heran. Somit findet sich kein Anhalt dafür, daß die Neubildung ihren Ausgang von dem Deckepithel genommen hat, vielmehr spricht der drüsige Bau der Geschwulst und die Wachstumsart über-

haupt dafür, daß das drüsige submucöse Gewebe Ausgangspunkt der Carcinomentwickelung geworden ist. Hierfür aber kommen nur die Epithelien der submucösen Schleimdrüsen in Frage.

Es handelt sich somit um einen primären Zylinderepithelkrebs der Trachea, der von den submucösen Schleimdrüsen stammt, mit Metastasenbildung in die regionären Lymphknoten und in die Leber. Der Fall ähnelt somit dem von E. Fraenkel bei kritischer, histologischer Sichtung des Materials als vorherrschend bezeichneten Wachstums- und Geschwulsttyp primärer Trachealcarcinome überhaupt.

Die soeben besprochene Mitteilung hat aber auch aus einem anderen Grund Interesse: der klinische Verlauf hat bestätigt, wie geringfügig die Krankheitserscheinungen sein können. Es bestand nur Stridor. Epikritisch betrachtet wird man daran denken müssen, daß die Erscheinung der Atemnot, die zur Entfernung des einen Schilddrüsenlappens geführt hatte, nicht auf Rechnung der Struma zu setzen sein dürfte, sondern daß vielmehr mit größter Wahrscheinlichkeit schon damals die Gewächsbildung in der Luftröhre die Ursache der Symptome war. Therapeutisch und prognostisch hätte diese frühzeitige Erkenntnis nicht viel geholfen; sie mahnt aber daran, bei Erscheinung von Atemnot stets auch die tieferen Luftröhrenabschnitte genau zu untersuchen, da man ätiologisch grundsätzlich stets an das, wenn auch seltene, Vorkommen eines Trachealtumors denken muß.

Die Beziehung der Geschwulstbildung zur Meningitis purulenta ist leicht erklärt. Die Meningitis purulenta ist natürlich eine Metastase nach Mediastinitis purulenta, die ihrerseits durch den Zerfall des Primärtumors entstanden ist.

Zusammenfassung.

Es wird eine sichere Beobachtung primärer Carcinomentwickelung der Trachea mitgeteilt. Die mikroskopische Untersuchung erweist die Geschwulst als zum Teil medulläres, zum Teil drüsig gebautes Carcinom. Histogenetisch wird der Ausgang von den submucösen Schleimdrüsen der Trachea erwiesen. Die Beziehungen zu den klinisch im Vordergrund stehenden Schilddrüsensymptomen werden erörtert. Die gleichzeitige Meningitis wird als metastatisch infolge Mediastinitis bei exulcerierter Gewächsbildung erklärt.

Es sei mir an dieser Stelle gestattet, Herrn Priv.-Doz. Dr. M. Silberberg für die Ueberlassung des Themas und seine Anregungen bei Durchführung der Arbeit meinen ergebensten Dank auszusprechen.

Erklärung der Abbildungen:

Abb. 1: Ulceriertes Carcinom der Trachea.

Abb. 2: Schnitt aus dem Tumor.
Mikrophotogramm. Schwache Vergrößerung.
Uebersichtsbild. Medulläres Wachstum.
E. = normales Epithel der Trachea.
B. = Bindegewebe.
Ca. = Carcinom.

Abb. 3: Wie Abbildung 2.
Mikrophotogramm. Mittlere Vergrößerung.
Vordrängen eines Carcinomnestes gegen das normale Epithel der Trachea.
E. = Epithel.
Ca. = Carcinom.
Ca'. = Vorgeschobenes Nest.

Abb. 4: Wie Abbildung 2.
Mikrophotogramm. Starke Vergrößerung.
Adenoides Wachstum.

Abbildung 1

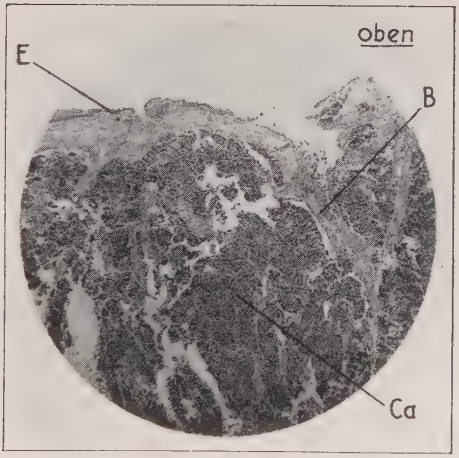

Abbildung 2

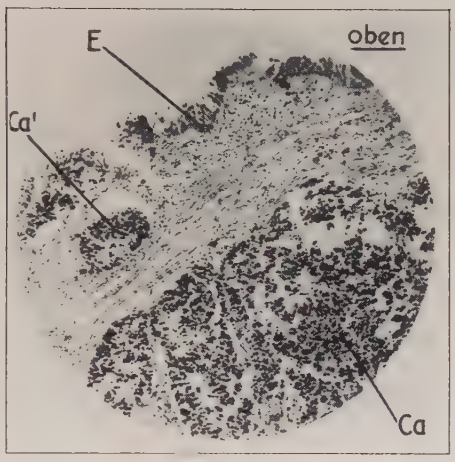

Abbildung 3

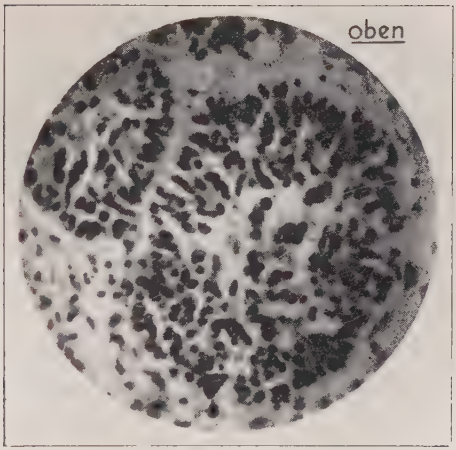

Abbildung 4

SCHRIFTTUM

I. Allgemeines:

1. Aschoff: Lehrbuch der Allgemeinen Pathologie.
2. Borst: Die Lehre von den Geschwülsten.
3. Henke: Geschwulstdiagnostik.
4. Rokitansky: Handbuch der speziellen pathologischen Anatomie. Bd. II.
5. v. Bruns: Handbuch der Laryngologie und Rhinologie von Dr. P. Heymann. Bd. I. 2. Teil. 1898. Seite 970 f.
6. Hart, Carl und Mayer, Ed.: Im Handbuch der spez. path. Anatomie und Histologie von Henke-Lubarsch. III. Bd. 1. Teil, Seite 460—464.
7. Kaufmann: Lehrbuch der spez. path. Anatomie. Bd. I, 1931, Seite 308.

II. Spezielle Arbeiten:

1. Klebs: Virchows Archiv 1867, Bd. 38, Seite 212 f.
2. Langhans: Virchows Archiv 1871, Bd. 53, Seite 470 f.
3. Fischer: Monatsschrift für Ohrenheilkunde 1882, Nr. 12.
4. Virchow, Gerh.: Berl. klin. Wochenschrift 1887, Nr. 49.
5. Hinterstoißer: Wien. klin. Wochenschrift 1889, Nr. 19.
6. Reiche: Dtsch. med. Wochenschrift 1892, Seite 219.
7. Ehrlich: Monatsschrift für Ohrenheilkunde 1896 Nr. 3.
8. Koschier: Zur Kenntnis der Trachealtumoren. Wien. klin. Wochenschrift 1896, Nr. 24.
9. Simmel: Zur Kenntnis der primären Carcinome der Trachea. Arch. für Laryngologie u. Rhinologie 1911, Bd. 24.

10. Kaunitz: Zur Kasuistik des primären Trachealcarcinoms. Wien. klin. Wochenschrift 1912, Nr. 38.
11. Hamacher: Inaugural-Dissertation. Gießen 1915.
12. Onodi: Primärer Krebs der Trachea und des Bronchus. Arch. für Ohren-, Nasen-, Kehlkopfheilkunde 1918, Bd. 101.
13. Ferreira: Thèse de Genève 1919, Nr. 904.
14. Fraenkel, Eug.: Ueber Luftröhrenkrebs. Dtsch. Archiv für klin. Medizin 1921, Bd. 134, Heft 3/4.
15. Claus, G.: Zwei Tumoren der Trachea. Med. Klinik 1924, Bd. 17.
16. Krompecher: Archiv für Laryngologie und Rhinologie, Bd. 31.
17. Oesterreich: Zeitschrift für klin. Medizin, Bd. 28, Heft 5/6.
18. Schmiegelow: Arch. für Laryngologie und Rhinologie, Bd. 22.

III. Seit 1928 veröffentlichte Arbeiten:

Zentralblatt für allgemeine Pathologie und path. Anatomie.

1. 1928 Bd. 42 Seite 253:

Noehren, Alf. und Kummer, Clar.: Mediastinalkrebs trachealen Ursprungs. (Arch. of path. a. labor. med. Bd. II, Heft 4.

2. 1931 Bd. 50 Seite 45:

Stenström, B.: Carcinome parti de la trachée et s'accompagnant de parésie du nerf recurrent droit. (Acta med. scand. Stockholm 1929.)

3. 1931 Bd. 52 Seite 194:

D'Aunry und Zöller: Primary tumors of the trachea report of a case and review of the literature. (Arch. of path. Bd. 11 Seite 589.)

LEBENSLAUF.

Ich wurde als Sohn des jetzigen Polizei-Major a. D. Richard Teuber und seiner Ehefrau Gertrud geb. Klante am 26. XII. 1907 in Glogau geboren. Die Schule absolvierte ich in Posen am Königl. Friedrich-Wilhelms-Gymnasium, in Görlitz am Humanistischen Gymnasium, in Danzig am Städtischen Gymnasium und in Breslau am Staatl. König-Wilhelms-Gymnsium, wo ich im März 1928 mein Abiturium bestand. Im April 1928 wurde ich als Studierender der Zahnheilkunde an der Schlesischen Friedrich-Wilhelms-Universität immatrikuliert und bestand im Winter-Semester 1929/30 mein Physikum. Ein Semester verbrachte ich in Würzburg. Anfang Juli 1932 bestand ich vor der Prüfungskommission in Breslau mein Staatsexamen. Die Approbation als Zahnarzt datiert vom 22. Juli 1932. Seitdem habe ich in zahnärztlichen Praxen vertreten und assistiere seit November 1932 bei einem praktischen Zahnarzt hier in Breslau. Seit Anfang Dezember 1932 habe ich außerdem im Pathologischen Institut der Universität Breslau an meiner Doktorarbeit gearbeitet.

Ich besitze die preußische Staatsangehörigkeit und bin evangelisch.

Karl-Heinz Teuber.